



# **Plassen met tranen**

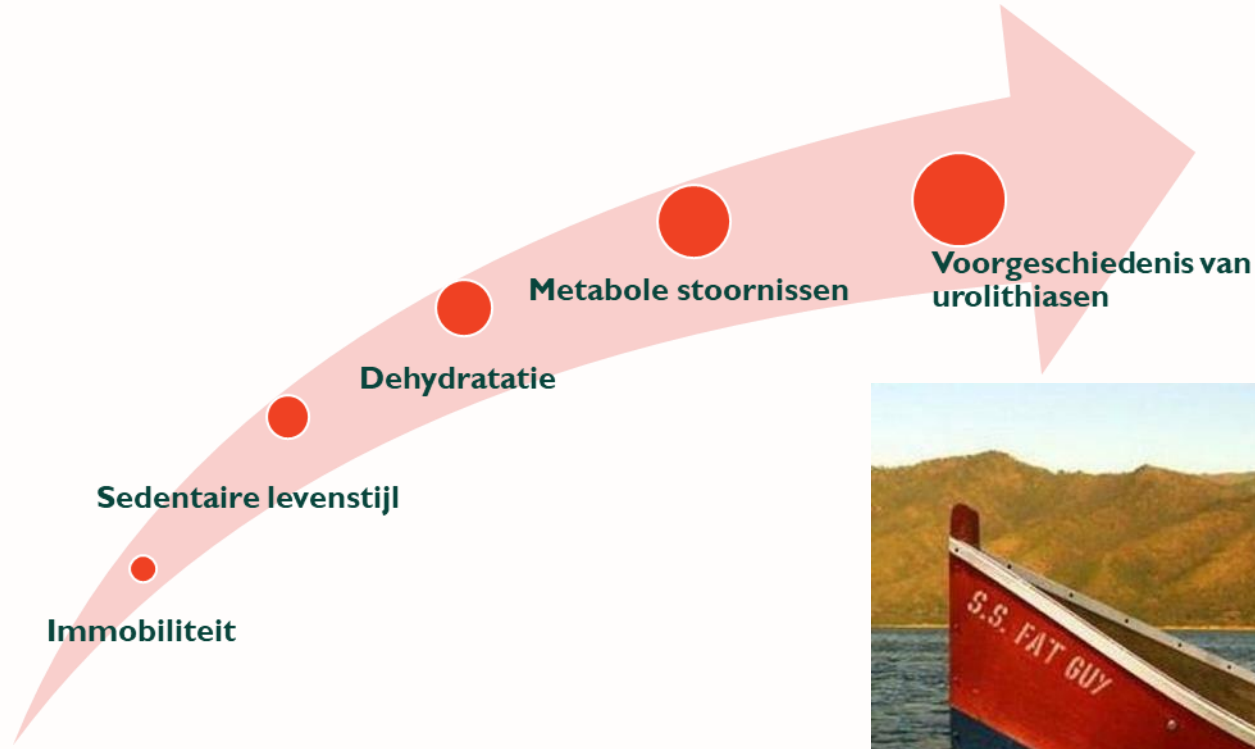
## **de realiteit van nierstenen**

Anton Cuypers

Jan Gysen

ZIEKENHUIS *aan*  
*de* STROOM

# Risicofactoren



# Klinische manifestaties

Ernstige flankpijnen

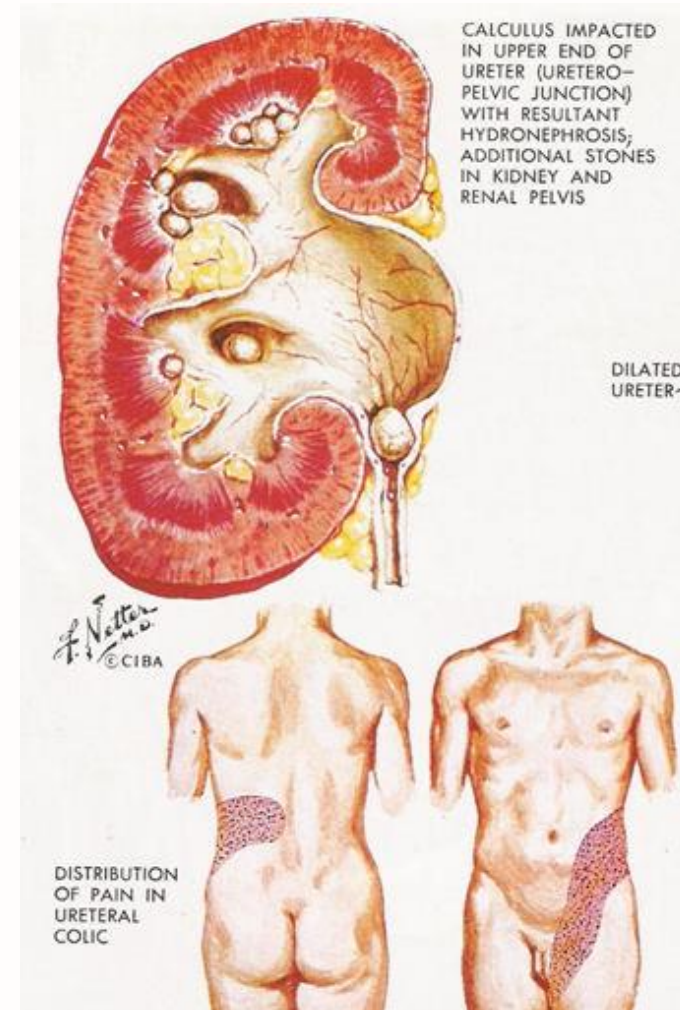
Bewegingsdrang

Nausea

Dysurie & frequency

Hematurie

Oligurie & evt anurie bij obstructie



# Klinisch onderzoek

Slagpijn nierloge?

Onderzoek testis?

DD flankpijn

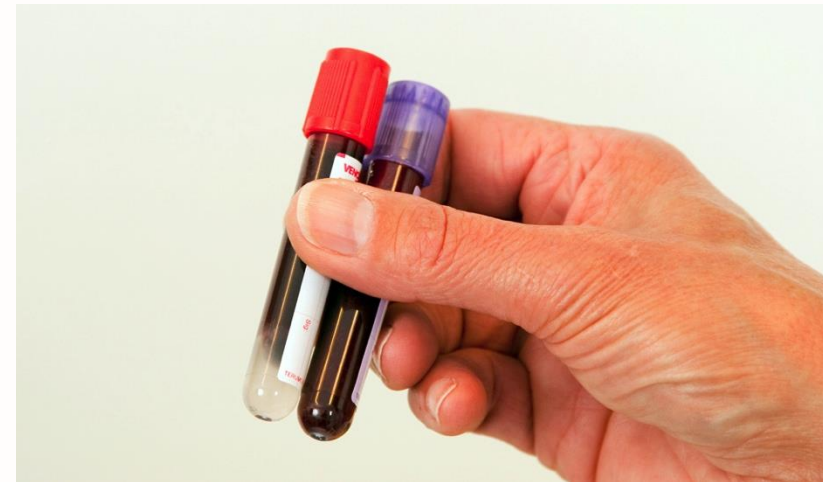

# Technische investigaties



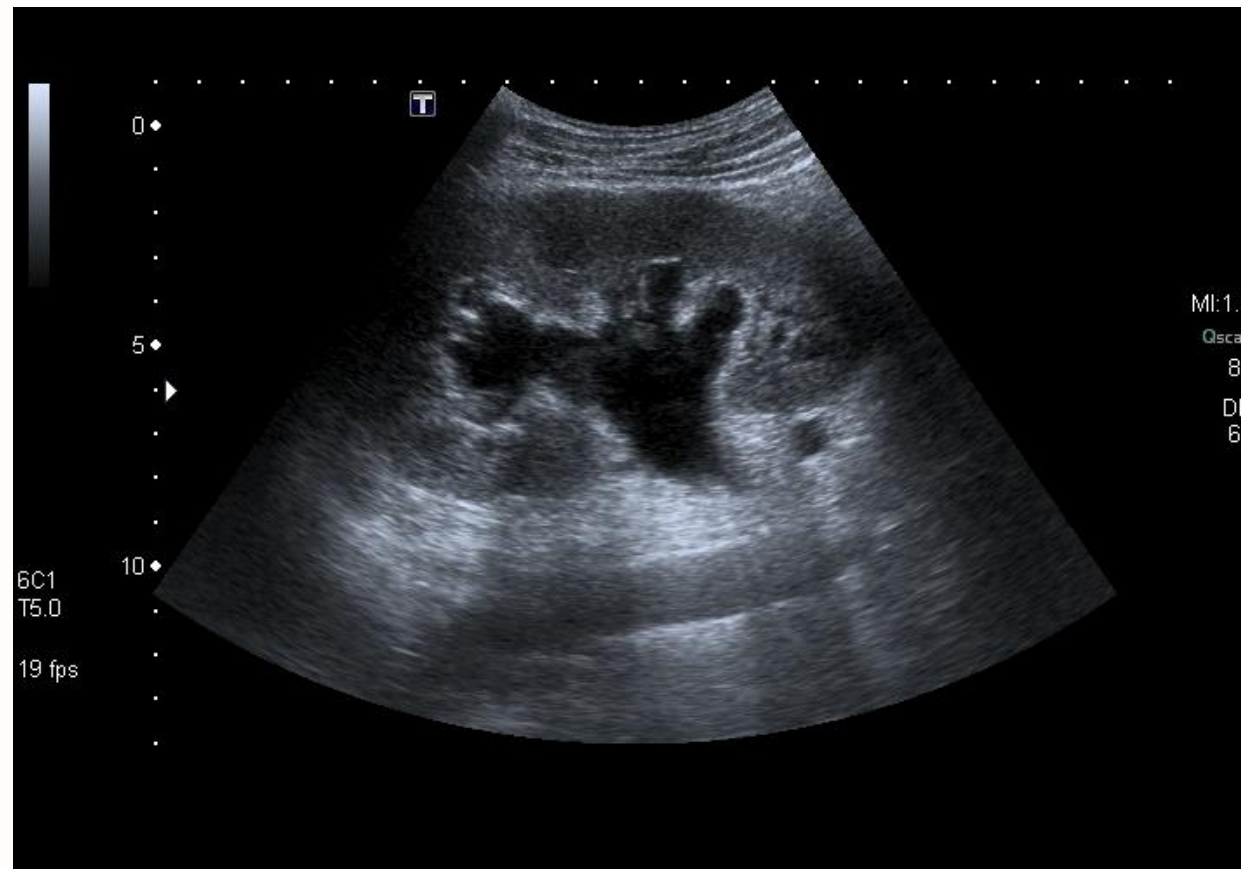
Urineonderzoek

Bloedname



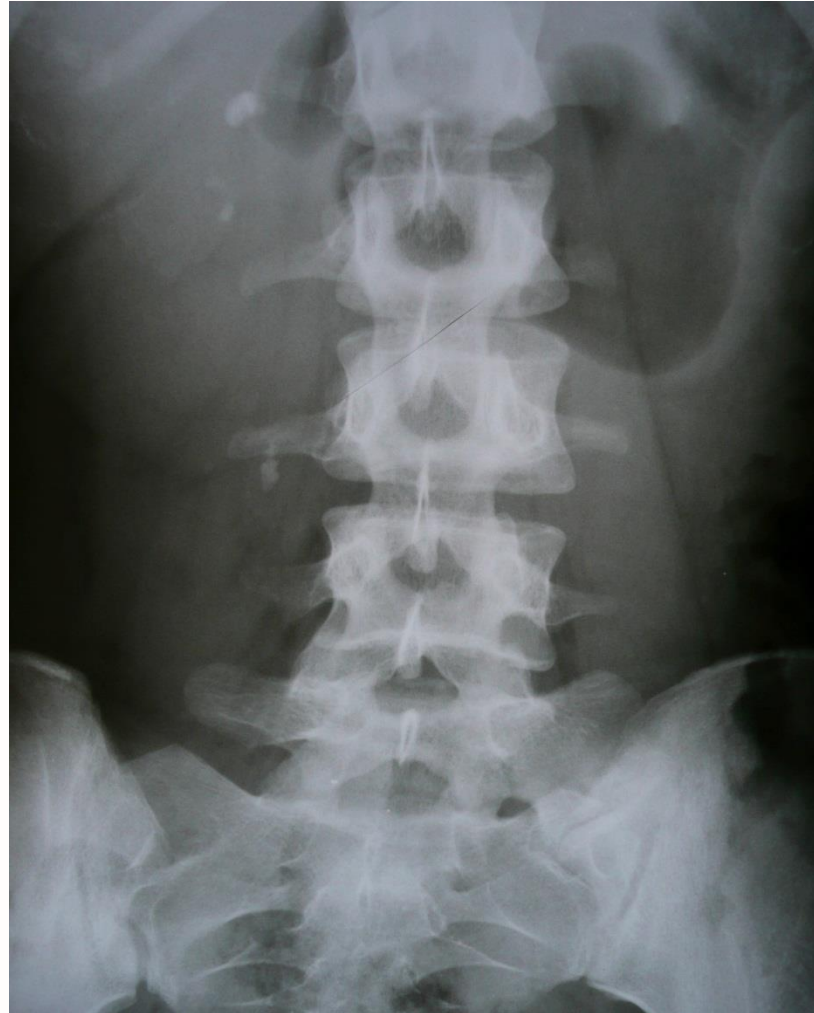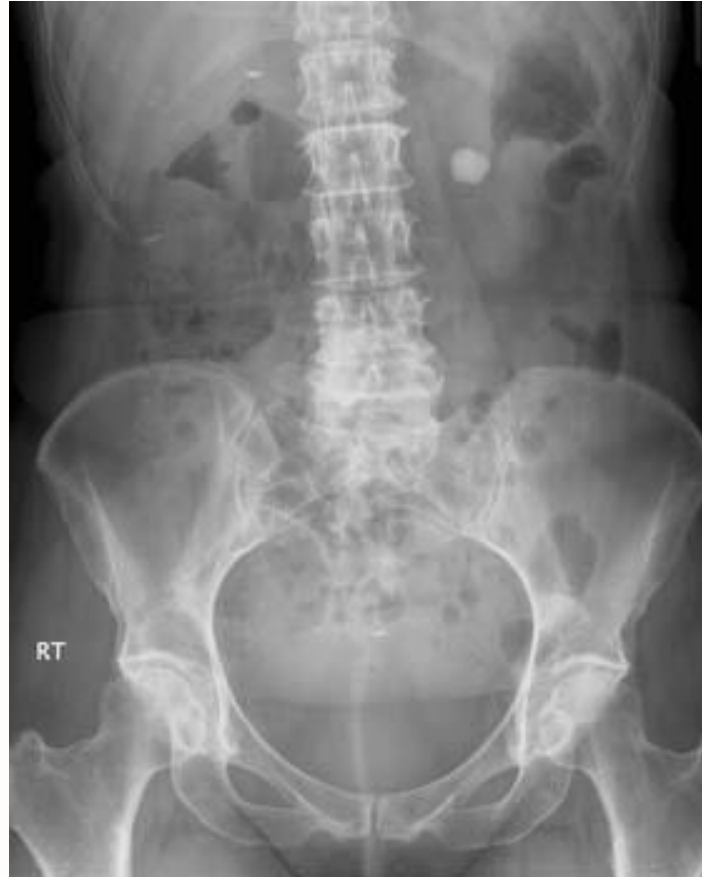# Technische investigaties

## Echografie nieren/blaas



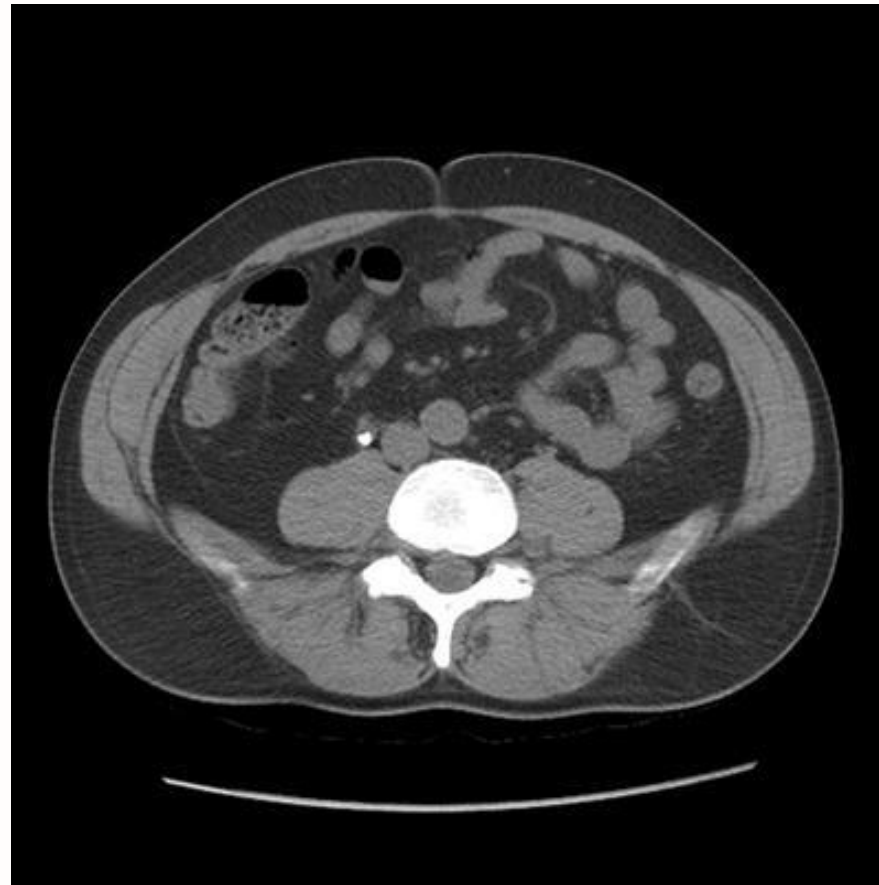# Technische investigaties

RX abdomen



# Technische investigaties


CT-a-blanc



# SPOED?

koorts + flankpijnen

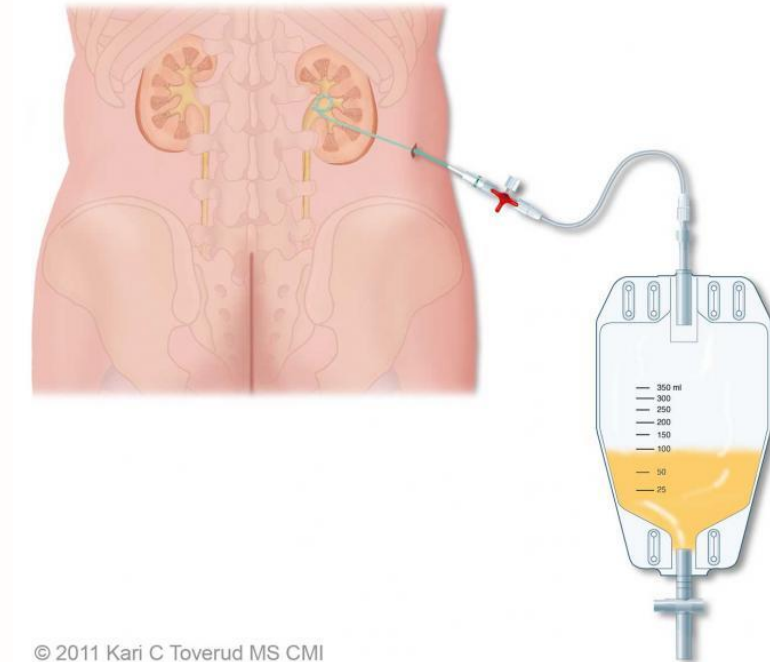
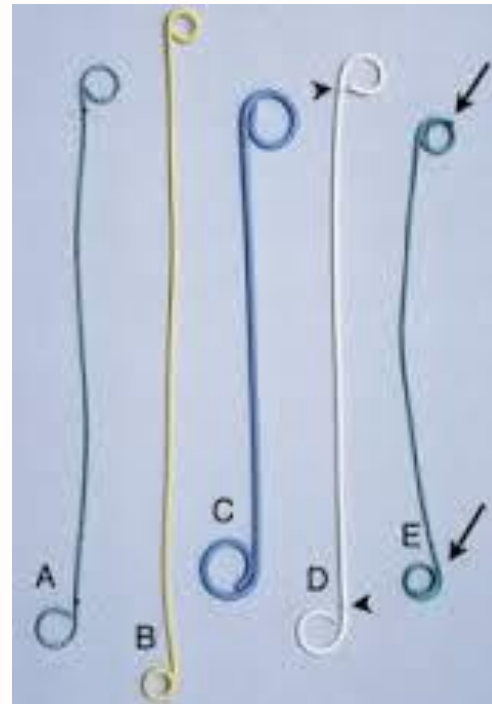
CAVE: unieke nier



ubi pus ibi evacua

# ACUTE DRAINAGE

DJ stent



percutane nefrostomie


# Eerstelijnszorg

NSAID

Spasmolytica

Anti-emeticum

Opioiden



**CAVE: hyperhydratie**



I'm glad you survived the kidney stone but I can't stop thinking about how you rolled around on the floor at the ER, screaming like a little girl.



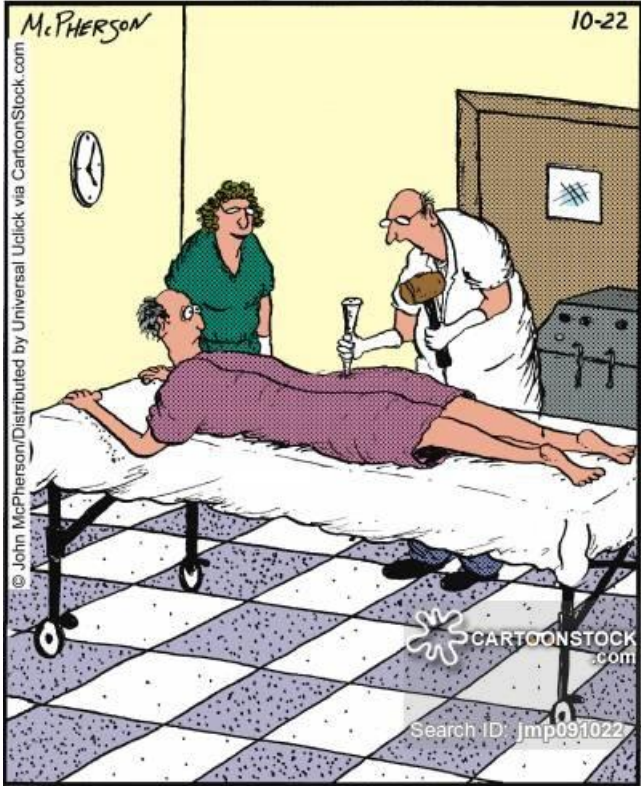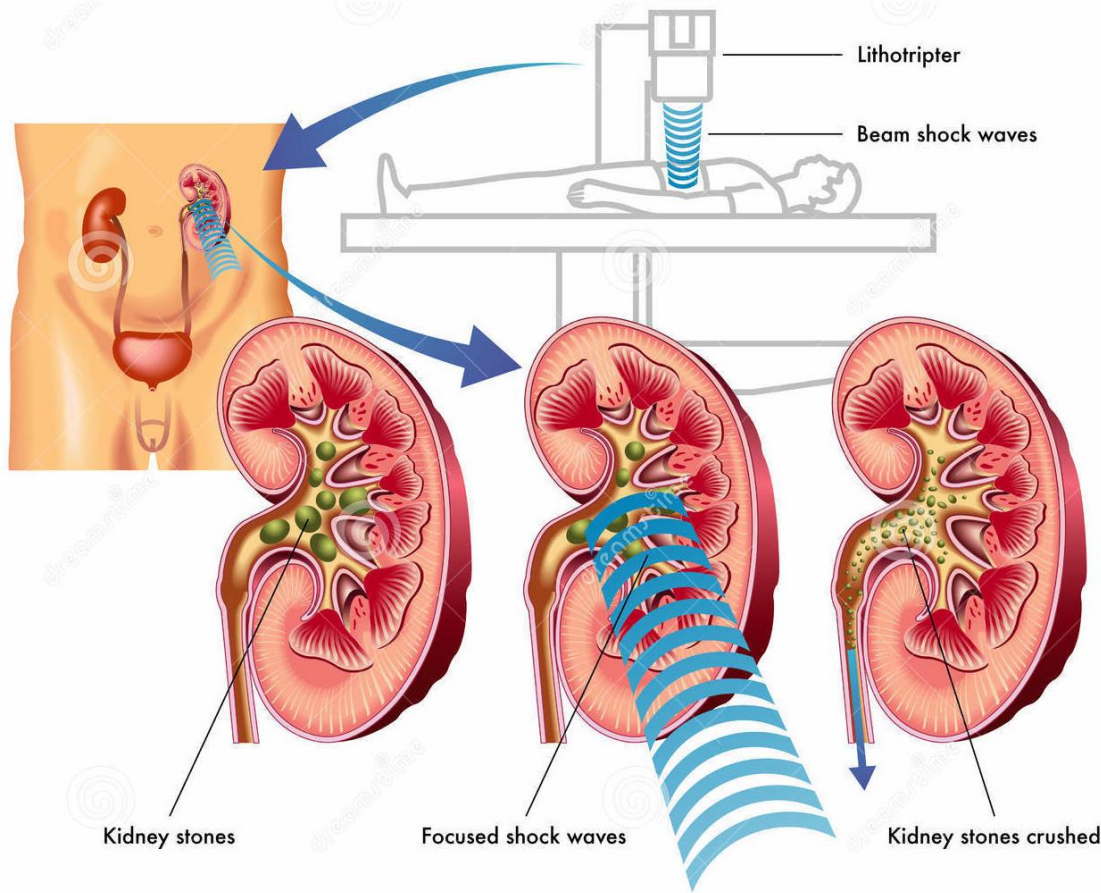
somee cards  
user card

# Chemolyse?

## Urinezuurstenen (en cystinelithiasen)

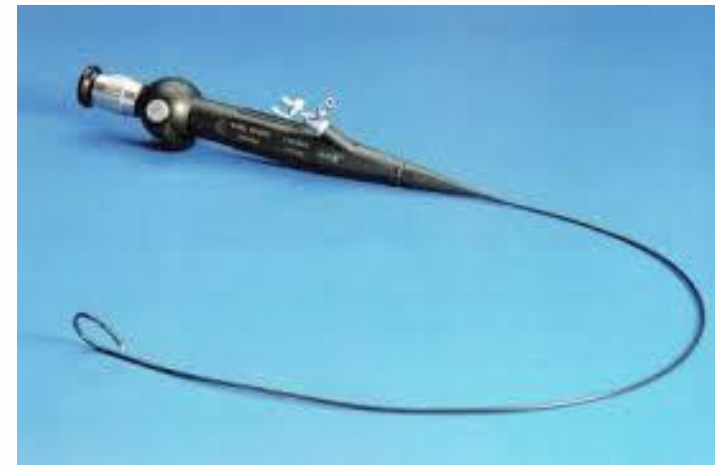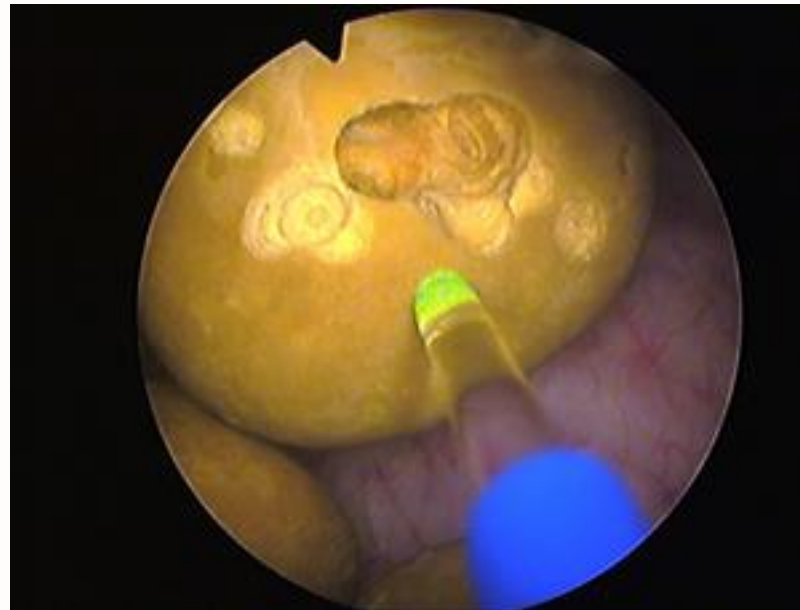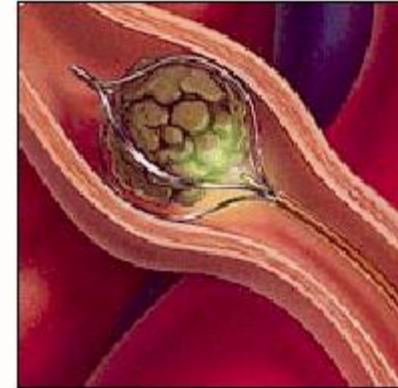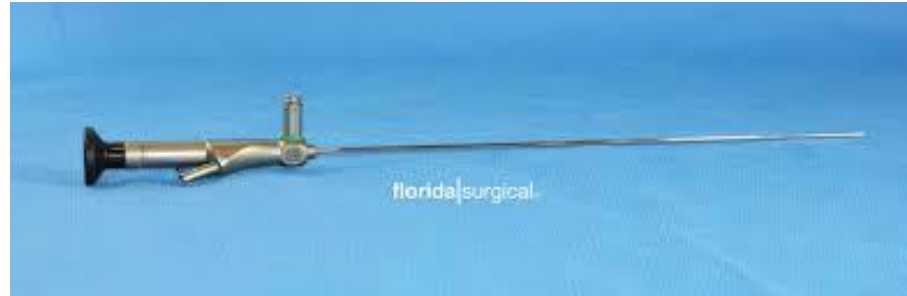- alkalinisatie urine mbv Uralyt U: streefdoel pH 6,1-7  
1 maatlepel 's morgens en 's middags en 2 maatlepels 's avonds onder controle van de pH van de urine
- diurese verhogen
- allopurinol enkel indien recidieven onder Uralyt of indien gelijktijdig ook jichtopstoten

# ESWL



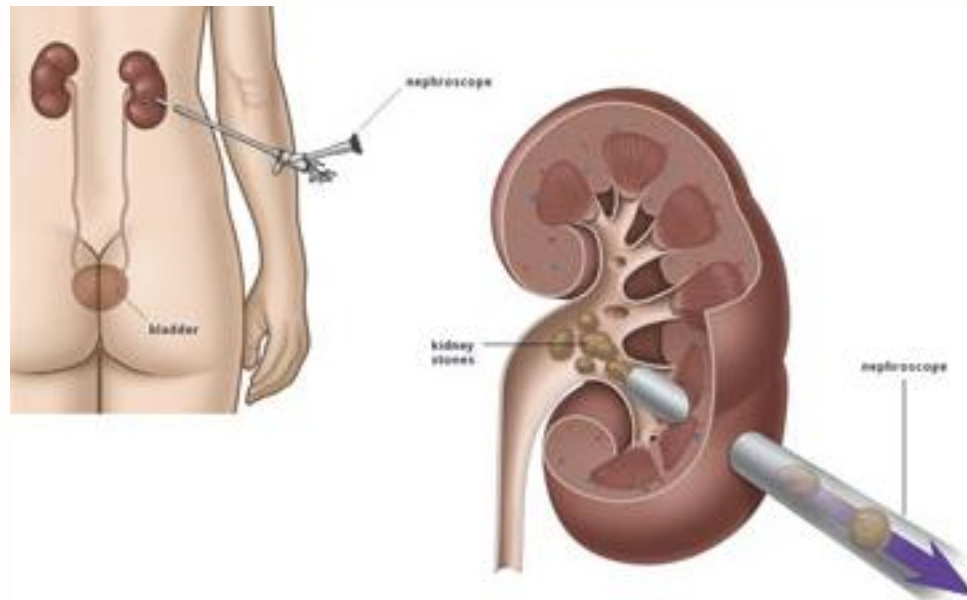
"When it comes to bustin' a kidney stone, the old methods are still the best."

# Ureterorenoscopie



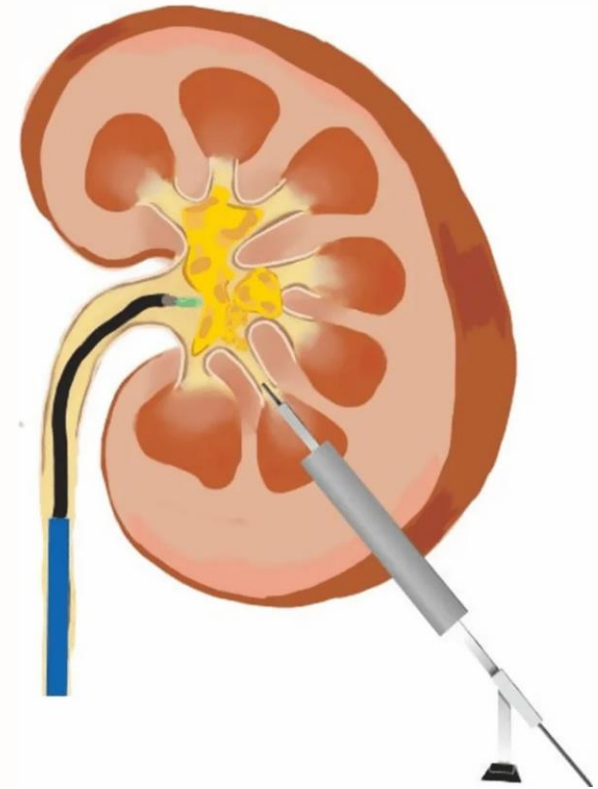
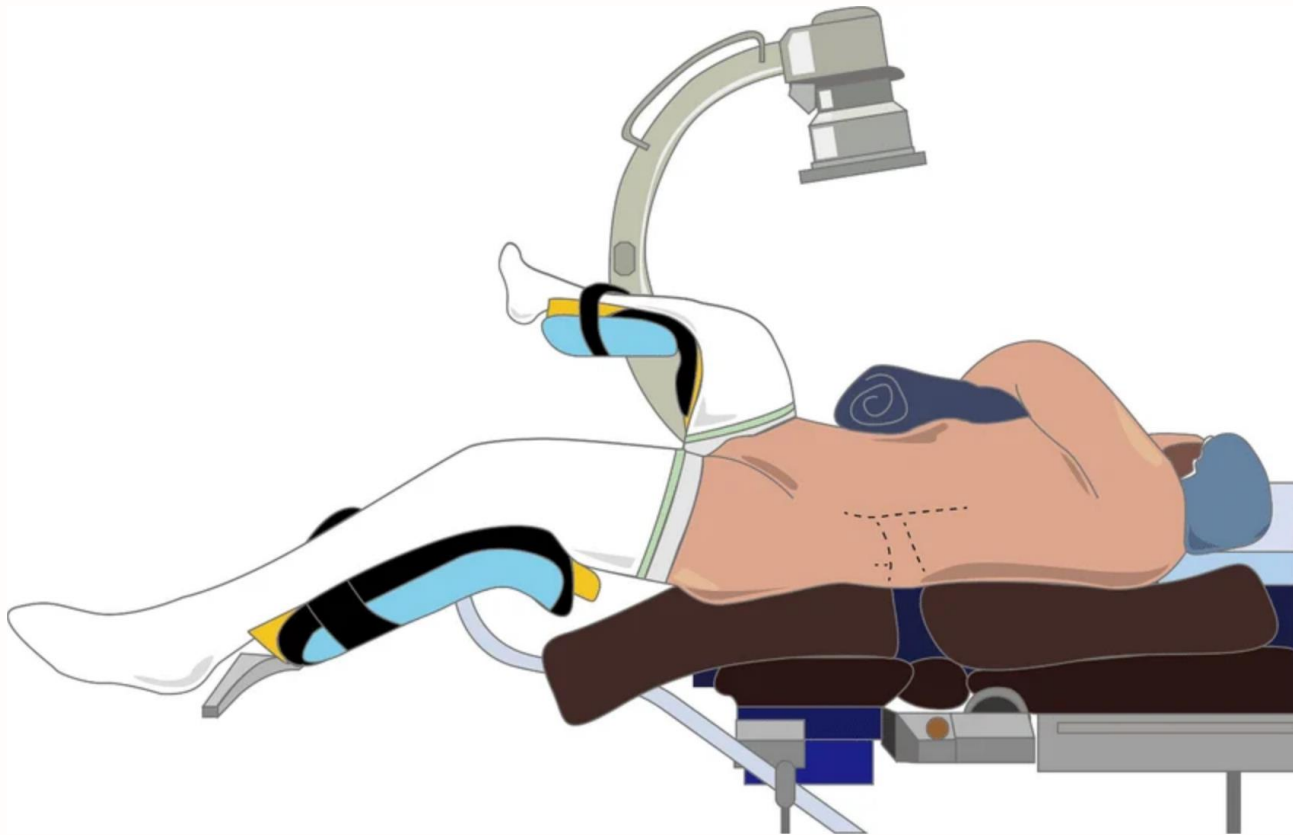
# Percutane nefrolitholapaxie (PNL)

grotere & complexere stenen



Rights Available from CartoonStock.com

# Endoscopic combined intrarenal surgery (ECIRS)

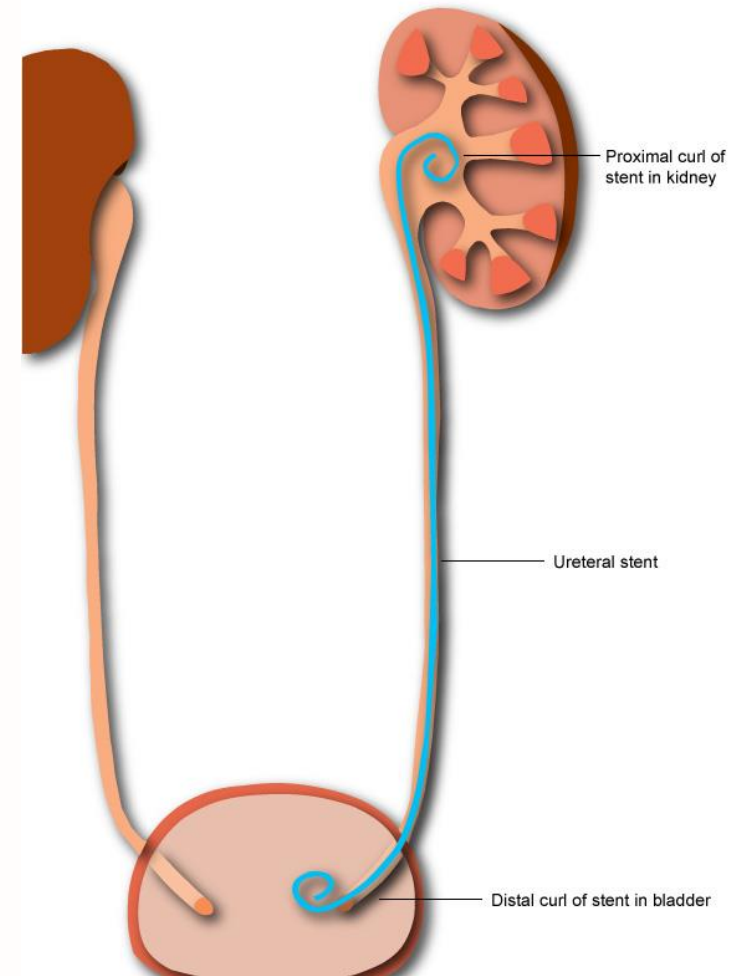


# DJ stent?

steriele hemato-pyurie is een normale  
bevinding

stentlast?

alpha-blocker / anti-cholinergicum



# Metabole screening

ZAS Nefrologie

```
graph LR; A[Uroloog plant onderzoeken en verwijst] --- B[Nefroloog ziet patiënt met diëtiste en bespreekt resultaten];
```

Uroloog plant onderzoeken en verwijst

Nefroloog ziet patiënt met diëtiste en bespreekt resultaten

# Anamnese

## Vooral vragen naar darmproblemen

- Alle oorzaken van chronische diarree zoals Crohn, laxatief abus...  
• Gastric bypass operaties

## Rolstoelpatiënten

### Dieet

- Voedingssupplementen (fitness, vermageringsdiëten...)  
• Oxaalzuurrijke voeding  
• Voldoende calciumhoudende producten innemen

### Medicatie

- Topamax  
• Antivirale middelen

## Urineweginfecties met urease producerende kiemen

# Welke onderzoeken ?

## Steenanalyse:

- Zeer belangrijk, steeds trachten steen op te vangen!

## Bloedafname:

- Calcium en PTH, bicarbonaat, vitamine D

## Urine microscopisch onderzoek:

- opsporen kristallen liefst op nuchter staal
- indien geen steenanalyse gebeurd kan dit soms de steenanalyse vervangen

# Welke onderzoeken ?

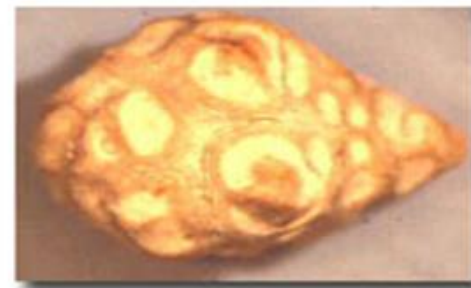## 24-uur urinecollecties

- Diurese
- pH
- Creatininurie: om te kijken of collectie volledig is
- Natrium
- Calcium
- Citraat
- Oxaalzuur
- Fosfaturie
- Cystine
- Urinezuur

# Welk type stenen?



Agony



Pain



Misery

CaOx

CaP

Urinezuur

Cystine

Atazanavir

Struviet

Proteïnes

Onbekend

# Preventie

- voldoende hoge **diurese** nastreven (2 liter water per dag)
- beperk **zout** (en overdadige eiwitconsumptie)
- groenten/fruit (bevat citroenzuur)
- zuivel toegestaan
- beperk inname **oxaalzuren**
  - sterke zwarte thee, ijsthee, **frisdrank**, energy drinks
  - cacao, **chocolade** en chocolade producten
  - **noten**
  - sojabonen en alles waar sojameel in is verwerkt
  - aardbeien
  - zwarte peper
  - verse bladgroenten (spinazie, postelein, zuring, andijvie, rabarber)
  - knolgroenten als bieten, raapstelen, knolselderij

**03 640 28 80**

