



Blauwe plek(ken) of bloed in de onderbroek

- Is het wat het lijkt...? -

Marjolein Mattheij
Pediatriesch urgentie-arts UZA / ZSG

Herfstsymposium ZAS - okt 2024





-GEDICHT-



INHOUD

Getallen en achtergrond

Red flags bij klinisch
onderzoek

Casus



GETALLEN EN
ACHTERGROND

Kinderdagverblijf gesloten na meldingen van mishandeling: "Handafdruk van volwassene aangetroffen op achterwerk van kind"



James Arthur Photography

Voormalige uitbaatster crèche 't Sloeberhuisje aangehouden door onderzoeksrechter


De vrouw die de crèche 't Sloeberhuisje uitbaatte in de Gentse deelgemeente Mariakerke is nu ook aangehouden. Haar vader werd februari aangehouden nadat een meisje van zes maanden overleed aan een hersenletsel omdat ze te hard door elkaar was geschud.

Oud-radiopresentator Sven Pichal moet voor rechtbank verschijnen voor beelden van kindermisbruik

Nieuws Justitie

LIVE | Deskundigen: baby Emin waarschijnlijk overleden door geweld

Updated 18 min geleden 21 min geleden in BINNENLAND



De deskundigen 1

Nieuws Misbruik

Nooit eerder zoveel meldingen van kindermishandeling in Vlaanderen

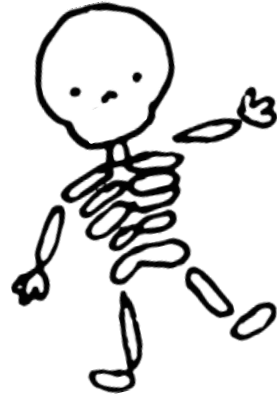IN HET HOUTDOK IN GENT IS DONDERDAG EEN LEVENLOOS LICHAAM VAN EEN 9-JARIGE JONGEN AANGETROFFEN

JONGEN (9) DOODGESLAGEN EN GEDUMPT IN GENTS DOK

Raul (9) doodgeslagen en gedumpt in Houtdok in Gent: moeder aangehouden, stiefvader op de vlucht

HOME > NIEUWS > BINNENLAND

Vrouw die veroordeeld werd voor mishandeling, mag crèche blijven uitbaten



19%...

...van de kinderen dat overlijdt ten
gevolge van toegebracht schedel-
hersenletsel werd binnen de maand voor
het overlijden gezien door een arts met
letsel.

FORENSISCHE DIAGNOSE

versus

MEDISCHE DIAGNOSE



Nieuws Grensoverschrijdend gedrag

Preventieve schorsing voor proffen bij grensoverschrijdend gedrag



Een betoging in januari vorig jaar tegen seksueel grensoverschrijdend gedrag aan universiteit in Gent. Beeld Wannes Nimmegeers



WAT BIEDT EEN ZSG?

- Doelen: laagdrempelige, kwaliteitsvolle en minder ingrijpende afname van medische en forensische stalen, kans op berechting optimaliseren
- medische, psychologische en politionele zorg: alles op 1 plek
- 24/7 en kosteloos
- klacht indienen is niet noodzakelijk, ook niet voor afname forensische stalen
- < 7 dagen na seksueel geweld
- beoordeling in het ZSG is NIET traumatisch!!



ZSG ANTWERPEN

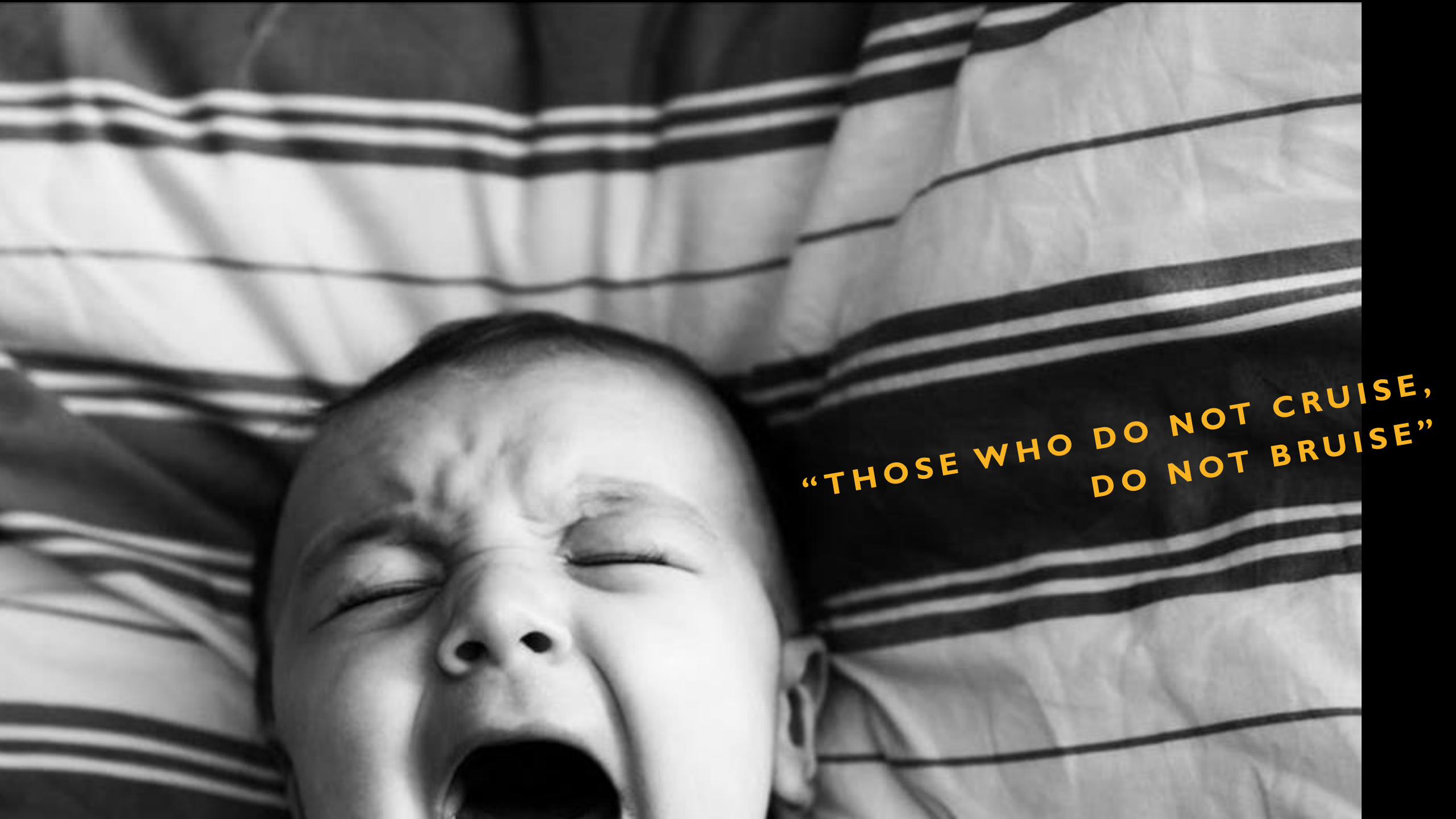

ZSG ANTWERPEN:

- 1/3e van totale aantal aanmeldingen = minderjarig
- 2022: 160 minderjarigen
- 2023: 200 minderjarigen
- 2024: tot nu toe 120 minderjarigen
- Gemiddeld 1,6 consultatie per kind
- 55% postpuberaal
- 80% meisjes, 20% jongens
- Verdachte: 20% gezinslid, 10% familielid, 55% bekende
- 60% via politie, 15% via zorgmedewerkers, 10% na telefonisch contact



RED FLAGS BIJ
KLINISCH
ONDERZOEK



**“THOSE WHO DO NOT CRUISE,
DO NOT BRUISE”**

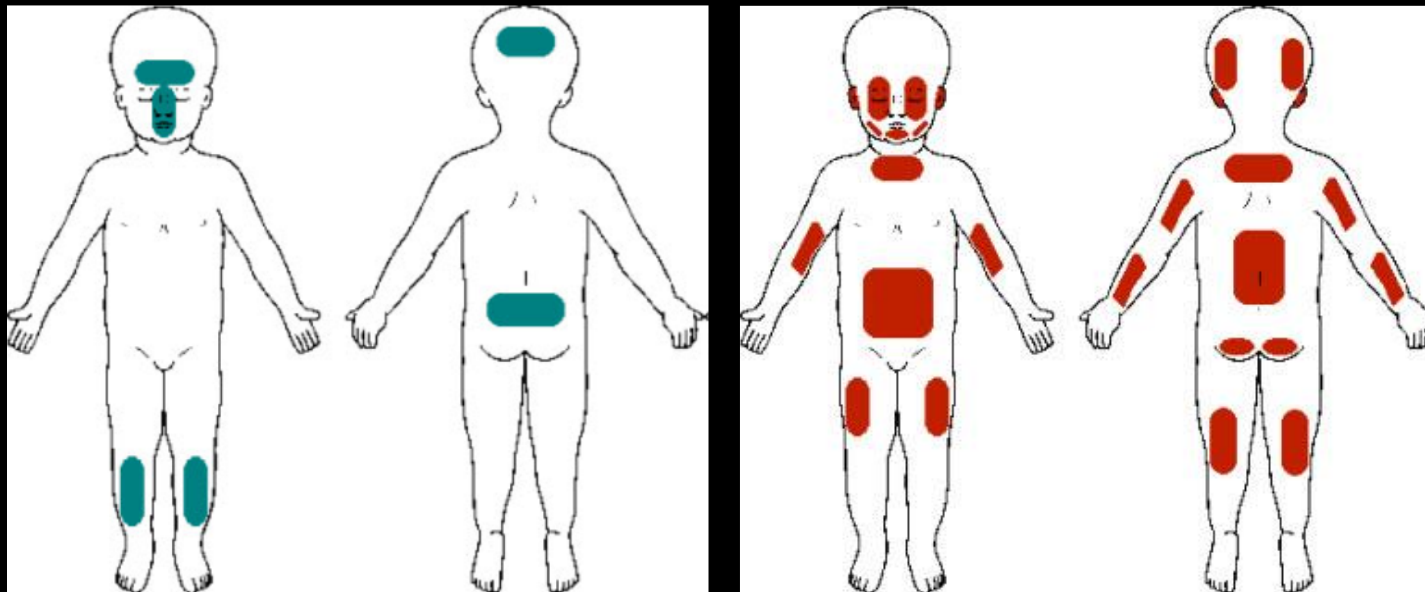
Overview of Reviews

Systematic reviews of bruising in relation to child abuse—what have we learnt: an overview of review updates

Sabine Maguire^{1*} and Mala Mann²

¹Early Years Research Programme, School of Medicine, Cardiff University, Cardiff, Wales, UK

²Support Unit for Research Evidence, Cardiff University, Cardiff, Wales, UK



TEN-4-FACESp

Bruising Clinical Decision Rule for Children <4 Years of Age

When is bruising concerning for abuse in children <4 years of age?
If bruising in any of the three components (Regions, Infants, Patterns) is present without a reasonable explanation, strongly consider evaluating for child abuse and/or consulting with an expert in child abuse.

TEN

Torso | Ears | Neck



FACES

Frenulum
Angle of Jaw
Cheeks (*fleshy part*)
Eyelids
Subconjunctivae

REGIONS

4 months and younger



Any bruise, anywhere

INFANTS

Patterned bruising



Bruises in specific patterns like slap, grab or loop marks

PATTERNS

See the signs

Unexplained bruises in these areas most often result from physical assault.

TEN-4-FACESp is not to diagnose abuse but to function as a screening tool to improve the recognition of potentially abused children with bruising who require further evaluation.

TEN-4-FACESp was developed and validated by Dr. Mary Clyde Pierce and colleagues. It is published and available for FREE download at luriechildrens.org/ten-4-facesp.

 Ann & Robert H. Lurie
Children's Hospital of Chicago®

© Ann & Robert H. Lurie Children's Hospital of Chicago





CASUS



EEN KIND MET
EEN BLAUWE
PLEK OP SPOED



EEN KIND MET
BLOED IN DE
ONDERBROEK



Take Home Messages:

- Kindermishandeling is een medische diagnose
- Those who do not bruise do not bruise
- Hematoom bij jong kind? Denk aan TEN-4-FACESp
- Zorgen over seksueel misbruik? Overleg met het ZSG



VRAGEN ZEER WELKOM!

UZA



Marjolein Mattheij
Pediatriesch urgentie-arts UZA / ZSG
marjolein.mattheij@uza.be